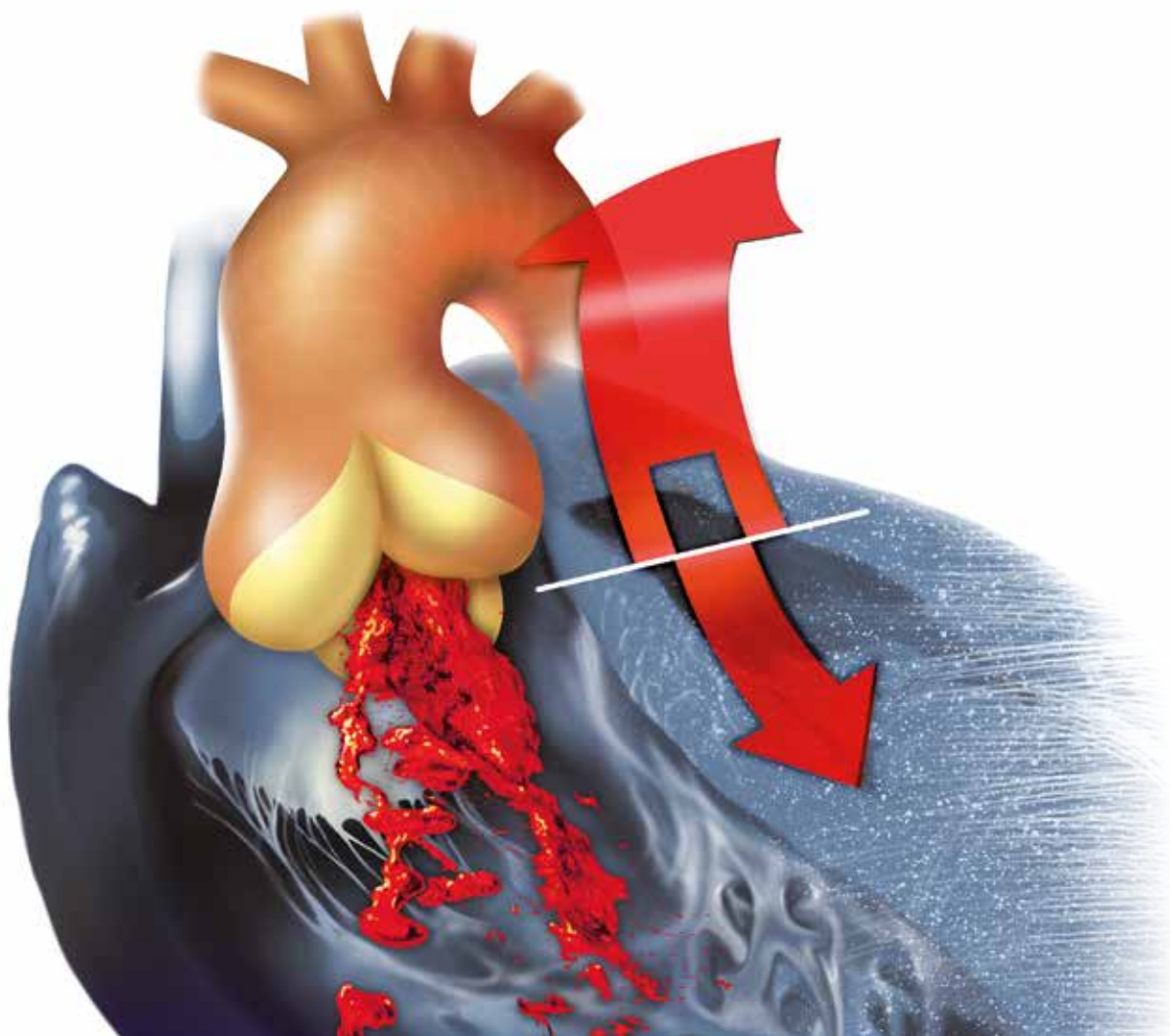


Jan Vojáček, Pavel Žáček, Jan Dominik et al.

---

# Aortální nedomykavost





# AORTÁLNÍ NEDOMYKAVOST

**Hlavní autoři a pořadatelé**

**Jan Vojáček, Pavel Žáček, Jan Dominik**

## **Spoluautoři**

Robert H. Anderson  
Bardia Arabkhani  
Zdeněk Bělobrádek  
Miroslav Brtko  
Jan Burkert  
Isabelle Di Centa  
Ismail El-Hamamsy  
Tomáš Holubec  
Emmanuel Lansac  
Marie-Catherine Morgant  
Shumpei Mori  
Horia Muresian  
Miroslav Solař  
Diane E. Spicer  
Jaroslav Špatenka  
Johanna J. M. Takkenberg  
Martin Tuna

## **Ilustrace**

Pavel Žáček

**GRADA Publishing**

**Upozornění pro čtenáře a uživatele této knihy**

Všechna práva vyhrazena. Žádná část této tištěné či elektronické knihy nesmí být reprodukována ani šířena v papírové, elektronické či jiné podobě bez předchozího písemného souhlasu nakladatele. Neoprávněné užití této knihy bude trestně stíháno.

**Prof. MUDr. Jan Vojáček, Ph.D., doc. MUDr. Pavel Žáček, Ph.D.,  
prof. MUDr. Jan Dominik, CSc., et al.**

## **AORTÁLNÍ NEDOMYKAVOST**

**Spoluautoři:**

Robert H. Anderson, BSc, MD, FRCPath (Velká Británie), Bardia Arabkhani, MD (Nizozemí), MUDr. Zdeněk Bělobrádek, Ph.D. (ČR), MUDr. Miroslav Brtko, Ph.D. (ČR), MUDr. Jan Burkert, Ph.D. (ČR), Isabelle Di Centa, MD (Francie), Ismail El-Hamamsy, MD, PhD, FRCSC (Kanada), MUDr. Tomáš Holubec, MD, Ph.D. (ČR), Emmanuel Lansac, MD, PhD (Francie), Marie-Catherine Morgant, MD (Kanada), Shumpei Mori, MD, PhD (Japonsko), Horia Muresian, MD, PhD (Rumunsko), doc. MUDr. Miroslav Solař, Ph.D. (ČR), Diane E. Spicer, BSc (USA), MUDr. Jaroslav Špatenka, CSc. (ČR), Johanna J. M. Takkenberg, MD, PhD (Nizozemí), MUDr. Martin Tuna (ČR)

**Recenze:**

Prof. MUDr. Jan Černý, CSc.

Vydání odborné knihy schválila Vědecká redakce nakladatelství Grada Publishing, a.s.

© Grada Publishing, a.s., 2016

Text © Jan Vojáček, Pavel Žáček, Jan Dominik, 2016

Ilustrace na obálce a v publikaci © Pavel Žáček, 2016

Cover Design © Grada Publishing, a.s., 2016

Vydala Grada Publishing, a.s.

U Průhonu 22, Praha 7

jako svou 6391. publikaci

Odpovědný redaktor Mgr. Marek Chvátal

Grafická úprava, sazba a zlom Antonín Plicka

Počet stran 512

1. vydání, Praha 2016

Vytiskl TNM PRINT s.r.o., Chlumeck nad Cidlinou

**Autoři a nakladatelství děkují společnostem**

**BAXTER CZECH spol. s r.o., BIOMEDICA ČS, s.r.o.,**

**CARDION s.r.o., Edwards Lifesciences Czech Republic s.r.o.,**

**Johnson & Johnson s.r.o. a Medtronic Czechia s.r.o.**

**za podporu, která umožnila vydání publikace.**

**Podpořeno programem PRVOUK P37/3, 4.**

*Názvy produktů, firem apod. použité v knize mohou být ochrannými známkami nebo registrovanými ochrannými známkami příslušných vlastníků, což není zvláštním způsobem vyznačeno.*

*Postupy a příklady v této knize, rovněž tak informace o lécích, jejich formách, dávkování a aplikaci jsou sestaveny s nejlepšími vědomím autorů. Z jejich praktického uplatnění však pro autory ani pro nakladatelství nevyplyvají žádné právní důsledky.*

ISBN 978-80-271-9469-8 (pdf)

ISBN 978-80-247-5685-1 (print)

**Baxter**

**BIOMEDICA**  
www.biomedica.cz

**cardion**



**Edwards**

**ETHICON**  
PART OF THE **Johnson & Johnson** FAMILY OF COMPANIES

**Medtronic**  
Further. Together

## Seznam autorů

Robert H. Anderson, BSc, MD, FRCPath, Institute of Genetic Medicine, Newcastle University, Newcastle-upon-Tyne, United Kingdom

Bardia Arabkhani, MD, Department of Cardio-Thoracic Surgery, Erasmus University Medical Center, Rotterdam, The Netherlands

MUDr. Zdeněk Bělobrádek, Ph.D., Radiologická klinika, Fakultní nemocnice Hradec Králové

MUDr. Miroslav Brtko, Ph.D., Kardiologická klinika, I. interní kardiologická klinika, Lékařská fakulta Univerzity Karlovy v Hradci Králové, Fakultní nemocnice Hradec Králové

MUDr. Jan Burkert, Ph.D., Oddělení transplantací a tkáňové banky, Klinika kardiovaskulární chirurgie, 2. lékařská fakulta Univerzity Karlovy a Fakultní nemocnice v Motole, Praha

Isabelle Di Centa, MD, Hôpital Foch, Suresnes, France

Prof. MUDr. Jan Dominik, CSc., Kardiologická klinika, Lékařská fakulta Univerzity Karlovy v Hradci Králové, Fakultní nemocnice Hradec Králové

Ismail El-Hamamsy, MD, PhD, FRCSC, Associate Professor of Surgery, Division of Cardiac Surgery; Director, Aortic and Connective Tissue Clinic, Montreal Heart Institute, Université de Montréal, Canada

MUDr. Tomáš Holubec, MD, Ph.D., Department of Cardiac Surgery, Kerckhoff Heart and Lung Center, Bad Nauheim, Germany

Emmanuel Lansac, MD, PhD, Institut Mutualiste Montsouris, Paris, France

Marie-Catherine Morgant, MD, Department of Cardiac Surgery, Montreal Heart Institute, Université de Montréal, Canada

Shumpei Mori, MD, PhD, Division of Cardiovascular Medicine, Department of Internal Medicine, Kobe University Graduate School of Medicine, Kobe, Japan

Horia Muresian, MD, PhD, Cardiovascular Surgery, University Hospital of Bucharest, Bucharest, Romania; Cardiovascular Surgery, San Donato, Milan, Italy

Doc. MUDr. Miroslav Solař, Ph.D., I. interní kardiologická klinika,  
Lékařská fakulta Univerzity Karlovy v Hradci Králové, Fakultní nemocnice  
Hradec Králové

Diane E. Spicer, BSc, Department of Pediatric Cardiology, University of Florida,  
Gainesville, Florida; Johns Hopkins All Children's Heart Institute, St Petersburg,  
Florida, United States of America

MUDr. Jaroslav Špatenka, CSc., Oddělení transplantací a tkáňové banky,  
Fakultní nemocnice v Motole, Praha; Kardiologická klinika,  
Fakultní nemocnice Hradec Králové

Johanna J. M. Takkenberg, MD, PhD, Department of Cardio-Thoracic Surgery,  
Erasmus University Medical Center, Rotterdam, The Netherlands

MUDr. Martin Tuna, Kardiologická klinika, Fakultní nemocnice  
Hradec Králové

Prof. MUDr. Jan Vojáček, Ph.D., Kardiologická klinika, Lékařská fakulta  
Univerzity Karlovy v Hradci Králové, Fakultní nemocnice Hradec Králové

Doc. MUDr. Pavel Žáček, Ph.D., Kardiologická klinika, Lékařská fakulta  
Univerzity Karlovy v Hradci Králové, Fakultní nemocnice Hradec Králové

# Obsah

<b>Předmluva .....</b>	<b>13</b>
<b>Terminologie a seznam zkratek .....</b>	<b>15</b>
<b>Intermezzo I: Leonardo .....</b>	<b>21</b>
<i>P. Žáček</i>	
<b>1. kapitola ♦ Klinická a chirurgická anatomie aortálního kořene .....</b>	<b>23</b>
<i>H. Muresian</i>	
<b>2. kapitola ♦ Živá anatomie aortálního kořene .....</b>	<b>53</b>
<i>R. H. Anderson, D. E. Spicer, S. Mori</i>	
<b>Intermezzo II: Eponyma spojená s aortální nedomykavostí .....</b>	<b>73</b>
<i>P. Žáček</i>	
<b>3. kapitola ♦ Funkční anatomie aortální chlopně a dynamika aortálního kořene .....</b>	<b>75</b>
<i>E. Lansac, I. Di Centa</i>	
3.1 Experimentální poznatky o dynamické anatomii aortálního kořene .....	75
3.2 Echokardiografická anatomie normálního aortálního kořene .....	77
3.3 Dynamický přístup k rekonstrukci aortální chlopně .....	78
<b>4. kapitola ♦ Vrozené anomálie aortální chlopně .....</b>	<b>85</b>
<i>J. Vojáček, P. Žáček, J. Dominik, T. Holubec</i>	
4.1 Bikuspidální aortální chlopeň .....	86
4.1.1 Morfologie BAV .....	87
4.1.2 Klinický průběh .....	88
4.1.3 Stenóza BAV .....	98
4.1.4 Regurgitace BAV .....	99
4.1.5 Endokarditida bikuspidální aortální chlopně .....	100

4.1.6 Dilatace vzestupné aorty .....	101
4.1.7 Léčba .....	106
4.2 Unikuspidální aortální chlopeň .....	109
4.2.1 Morfologie .....	110
4.2.2 Přirozený průběh .....	110
4.2.3 Léčba .....	115
4.3 Kvadrikuspidální aortální chlopeň .....	116
4.3.1 Přirozený průběh onemocnění .....	117
4.3.2 Léčba .....	117
Intermezzo III: Dominic John Corrigan (1802–1880) .....	127
<i>P. Žáček</i>	
<b>5. kapitola ♦ Aortální nedomykavost: od diagnózy k indikaci .....</b>	<b>131</b>
<i>M. Brtko</i>	
5.1 Incidence, prevalence a etiologie aortální regurgitace .....	131
5.2 Patofyziologie aortální regurgitace a přirozený vývoj vady .....	132
5.3 Klinická manifestace .....	133
5.4 Diagnostika .....	133
5.5 Kvantifikace aortální regurgitace .....	135
5.6 Indikace k operaci .....	135
5.7 Medikamentózní léčba a sledování asymptomatických pacientů .....	137
5.8 Akutní aortální regurgitace .....	138
<b>6. kapitola ♦ Onemocnění pojivových tkání .....</b>	<b>141</b>
<i>M.-C. Morgant, I. El-Hamamsy</i>	
6.1 Pojivová tkáň cévní stěny .....	142
6.1.1 Fibrilin .....	142
6.1.2 Kolagen .....	142
6.1.3 Elastin .....	145
6.2 Cévní hladké svalové buňky (VSMC) .....	145
6.3 Aneurysmata hrudní aorty (TAA) .....	145
6.3.1 Syndromická onemocnění .....	146
6.3.2 Nesyndromická aneurysmata hrudní aorty .....	154
<b>7. kapitola ♦ Echokardiografie aortální chlopně .....</b>	<b>159</b>
<i>M. Tuna</i>	
7.1 Zhodnocení morfologického nálezu .....	159
7.2 Určení počtu cípů, bikuspidální a unikuspidální aortální chlopěň ...	160
7.3 Degenerativní a porevmatické postižení aortální chlopně a změny po infekční endokarditidě .....	167



7.4	Trojrozměrná echokardiografie aortální chlopně .....	167
7.5	Dilatace aortálního kořene a vzestupné aorty .....	168
7.6	Dopplerovské vyšetření aortální chlopně .....	176
7.7	Předoperační a peroperační echokardiografické zhodnocení nálezu na aortální chlopně .....	180
<b>Intermezzo IV: Alfred de Musset (1810–1857) .....</b>		<b>187</b>
	<i>P. Žáček</i>	
<b>8. kapitola</b>	<b>♦ Počítačová tomografie a magnetická rezonance aortální chlopně a vzestupné aorty .....</b>	<b>189</b>
	<i>M. Solař, Z. Bělobrádek</i>	
8.1	Technické aspekty CT a MR zobrazení .....	189
8.1.1	Historie CT zobrazování srdce .....	189
8.1.2	Parametry výpočetní tomografie v porovnání s ostatními modalitami .....	190
8.1.3	Jodové kontrastní látky .....	191
8.1.4	Artefakty v obrazech CT vyšetření .....	192
8.1.5	Možnosti kardio-CT .....	194
8.1.6	Magnetická rezonance .....	197
8.1.7	Technické možnosti MR v zobrazování aortálního kořene .....	201
8.2	Role CT a MR ve specifické diagnostice aortální regurgitace a postižení vzestupné aorty .....	201
8.2.1	Určení závažnosti aortální regurgitace .....	201
8.2.2	Hodnocení morfologie aortální chlopně a aortálního kořene .....	203
8.2.3	Hodnocení morfologie a funkce levé komory .....	208
<b>9. kapitola</b>	<b>♦ Terapie .....</b>	<b>213</b>
9.1	Náhrady aortálních chlopní .....	215
	<i>J. Dominik, P. Žáček, J. Vojáček</i>	
9.1.1	Historický vývoj a typy náhrad aortálních chlopní .....	215
9.1.2	Přetrvávající problémy po náhradách aortálních chlopní .....	244
9.2	Transkatetrální implantace aortální chlopně (TAVI) .....	277
	<i>M. Brtko</i>	
9.3	Chlopní alograft v chirurgii aortální chlopně .....	281
	<i>J. Špatenka, J. Burkert</i>	
9.3.1	Definice .....	281

9.3.2	Historie .....	282
9.3.3	Zpracování alogenních chlopenních štěpů .....	282
9.3.4	Technika operace .....	284
9.3.5	Indikace k použití chlopenních alograftů .....	294
9.3.6	Výsledky .....	295
9.4	Rossova operace .....	303
	<i>I. El-Hamamsy</i>	
9.4.1	Historický pohled .....	303
9.4.2	Koncept .....	303
9.4.3	Výsledky Rossovy operace .....	305
9.4.4	Chirurgické principy a faktory ovlivňující technickou úspěšnost .....	307
9.5	Bentallova operace .....	329
	<i>J. Dominik, P. Žáček, J. Vojáček</i>	
9.5.1	Historický vývoj modifikací operačních postupů Bentallovy operace .....	329
9.5.2	Výsledky .....	344
9.5.3	Bentallova operace, nebo záchovné operace? .....	344
9.6	Vývoj chirurgické léčby aortální nedomykavosti .....	347
	<i>P. Žáček, J. Vojáček, J. Dominik</i>	
9.7	Chirurgické řešení aortální nedomykavosti se zachováním vlastní aortální chlopně .....	367
	<i>J. Vojáček, P. Žáček, J. Dominik</i>	
9.7.1	Chirurgická korekce dilatace sinotubulární junkce .....	368
9.7.2	Chirurgická korekce dilatovaného anulu .....	369
9.7.3	Chirurgické zákroky na cípech aortální chlopně .....	380
9.7.4	Výkony na aortálním kořeni a vzestupné aortě .....	398
9.7.5	Peroperační hodnocení funkce aortální chlopně .....	427
9.7.6	Výsledky záchovných operací aortální chlopně .....	441
9.7.7	„Konzervativní“ chirurgické postupy .....	451
<b>Intermezzo V: Lincolnuv příznak .....</b>		<b>471</b>
	<i>P. Žáček</i>	
<b>10. kapitola</b>	<b>♦ Dlouhodobé výsledky náhrad a záchovných výkonů na aortální chlopní .....</b>	<b>473</b>
	<i>B. Arabkhani, J. J. M. Takkenberg</i>	
10.1	Indikace k operaci pro aortální regurgitaci .....	473
10.2	Možnosti chirurgické léčby .....	474

10.2.1	Mechanické chlopní protézy .....	474
10.2.2	Biologické chlopní náhrady .....	476
10.2.3	Plastika aortální chlopně a záchovné operace aortálního kořene .....	477
10.3	Výsledky po náhradě a plastice aortální chlopně .....	478
10.3.1	Výsledky po náhradě aortální chlopně mechanickou protézou a po Bentallově operaci .....	479
10.3.2	Výsledky po náhradě aortální chlopně stentovanou bioprotézou .....	479
10.3.3	Výsledky po náhradě aortální chlopně stentless bioprotézou .....	480
10.3.4	Výsledky náhrady aortální chlopně a aortálního kořene homograftem .....	480
10.3.5	Výsledky Rossovy operace .....	483
10.3.6	Výsledky záchovných operací aortálního kořene .....	483
10.3.7	Výsledky plastiky aortální chlopně .....	484
10.4	Kvalita života po operaci aortální chlopně .....	485
10.5	Volba optimálního postupu pro individuálního nemocného s aortální nedomykavostí .....	486

#### Intermezzo VI: Taliesin Galesworthy, vynálezce léčby vlastního

onemocnění .....	491
<i>P. Žáček</i>	

#### 11. kapitola ♦ Doporučení pro ambulantní péči o nemocné po operaci aortální chlopně .....

*M. Brtko*

11.1	Ambulantní sledování nemocných .....	493
11.2	Antitrombotická léčba po operaci aortální chlopně .....	494
11.3	Profylaxe infekční endokarditidy .....	496

#### Rejstřík .....

#### Souhrn .....

#### Summary .....



## Předmluva

Nedomykavost aortální chlopně i léčba této srdeční vady má řadu specifických rysů. Cílem chirurgické, tedy jediné efektivní léčby je obnovení domykavosti aortálního chlopněho ústí. K tomu má kardiochirurg již přes půl století k dispozici metodu náhrady chlopně umělou srdeční chlopní – metodu, která je mimořádně dobře standardizovaná a lze ji provést s nízkým operačním rizikem pro nemocného. Nelze ale zapomenout, že ve svém principu je to amputace poškozeného orgánu a jeho následná náhrada umělou protézou. Umělé chlopně, které byly doposud vyvinuty, jsou schopny zhostit se velmi dobře svého úkolu chlopněho ventilu, ale život nositele umělé chlopně je nově spjat s riziky, která jej budou provázet po zbytek života. Rizika spojená s doživotní antikoagulací, pravděpodobnou degenerací biologické chlopně protézy či protézovou infekcí neumíme – a zřejmě ještě dlouho nebudeme schopni – eliminovat tak, aby nositel umělé chlopně splynul se zdravou populací.

Nedomykavost aortální chlopně – bez současné přítomnosti stenózy – není onemocněním s masovou prevalencí. Postihuje ale často nemocné mladé, ve středním věku či na rozhraní pátého a šestého decenia. Jako vada s typicky dlouho latentní symptomatologií je diagnózou, která své nositele zastihuje v plném aktivním životě, bez předchozího omezení příznaky. Standardní nabídkou je nejčastěji mechanická umělá chlopeň a doživotní antikoagulace a s tím souvisící modifikace životního stylu.

Kardiochirurgové odedávna vážali před odstraněním chlopně, jejíž morfologický vzhled se významně nelišil od normy a zdánlivě jen málo scházelo ke standardní koaptaci listů. První chirurgické pokusy o plastiku aortální chlopně byly uskutečněny ještě před rokem 1960. Ukázalo se ale, že tento úkol není snadný. Jemná, poměrně malá chlopeň, izolované listy, které pro svoji funkci nemají jinou oporu než svůj přesný tvar, a terén vysokotlakého řečiště aortálního kořene, který vyvolává oprávněný chirurgický respekt – to vše jsou příčiny, proč se záchovné operace aortální chlopně nestaly do dnešního dne široce používanou chirurgickou strategií. Mezitím jiné dvě srdeční chlopně, mitrální a trikuspidální, se staly – nesporně pro odlišnou architekturu atrioventrikulárních chlopní – vděčným polem pro rekonstrukční zákroky. Implantace anuloplastických prstenců a rozmanité zákroky na listech i šlašinkách se staly standardizovanými technikami, jež umožňují zachovat naprostou většinu nedomykavých atrioventrikulárních chlopní.

Chirurgické techniky k obnovení domykavosti aortální chlopně prošly pestrým vývojem, ale nedosáhly té míry standardizace, která by umožňovala snadný nácvik a vysokou důvěru v dosažení úspěchu rekonstrukce. Navazujícím důsledkem je i otázka dlouhodobé trvanlivosti aortálních plastik. Skutečný vývoj se však nezastavil. Je posouván aktivitou významných kardiologických propagátorů, v jejichž centrech jsou záchovné operace prováděny systematicky a ve velkých počtech. Významný pokrok v zobrazovacích metodách – echokardiografii, počítačové tomografii a magnetické rezonanci – rozšiřuje naše pochopení normální a patologické fyziologie aortálního kořene a dopadu chirurgických intervencí. Výsledkem těchto vlivů je zpřesnění, ale i zjednodušení chirurgických technik, jasnější geometrická kritéria a spolehlivější posouzení indikací i kontraindikací záchovné strategie. Cílem je dosažení skladebného konceptu zákroků na chlopnenních listech a klíčových úrovních aortálního kořene, jejichž znalost by umožňovala standardizované rutinní použití, nízké chirurgické riziko a vysokou pravděpodobnost výborného a trvanlivého funkčního výsledku.

Snahou autorů této monografie je přinést ucelený soudobý pohled na problematiku obnovení aortální domykavosti – od anatomických východisek přes historický vývoj možných chirurgických strategií až po současné postupy – a vyzdvihnout moderní principy, o které by se měla opírat promyšlená snaha o zachovu vlastní aortální chlopně operovaného nemocného.

Jan Vojáček  
Pavel Žáček  
Jan Dominik

červen 2016

## Terminologie a seznam zkratek

V textu jsou použity termíny, nomenklatura a zkratky z různých medicínských oborů. Anatomická terminologie vychází z poslední revize vydané FCAT (Federative Committee on Anatomical Terminology) v roce 1998 pod názvem *Terminologia anatomica (International Anatomical Terminology)* [1]. V klinické terminologii se ale současně uplatňuje vliv angličtiny jako univerzální platformy pro aktuální odbornou komunikaci. Odtud pramení užití důležitých termínů jako „mezilistové trojúhelníčky“ a zaměnitelné užití termínů „aortální cípy“ a „aortální listy“. Užití dalších nomenklatur (Leidenská konvence) je komentováno na příslušných místech v textu.

V klinické praxi zcela zdomácněla řada anglických slov. Patří mezi ně např. jet (proudová tryska krve přes chlopní ústí), doming (vydouvání listů stenotické chlopně) či cleft (rozštěp neúplně srostlých chlopních listů). Rovněž statistický parametr „freedom of...“ nemá vhodný český korelát.

### Použité zkratky

AATS	American Association for Thoracic Surgery
ACC	American College of Cardiology
ACE	angiotensin converting enzyme, angiotensin konvertující enzymu
AHA	American Heart Association
AML	anterior mitral leaflet, přední list mitrální chlopně
AR	aortální regurgitace
AS	aortální stenóza
ASA	acetylsalicylic acid, acetylsalicylová kyselina
ATB	antibiotika
AV	aortic valve, aortální chlopeň
A-V blok	atrioventrikulární blok
AVIATOR	Aortic Valve Insufficiency and Ascending Aorta Aneurysm International Registry
AVR	aortic valve replacement, náhrada aortální chlopně
BAV	bicuspid aortic valve, bikuspidální aortální chlopeň
BSA	body surface area, plocha povrchu těla
BR	basal ring, bazální prstenec