


Kamil Vysloužil

KOMPLEXNÍ LÉČBA NÁDORŮ REKTA



Upozornění pro čtenáře a uživatele této knihy

Všechna práva vyhrazena. Žádná část této tištěné či elektronické knihy nesmí být reprodukována a šířena v papírové, elektronické či jiné podobě bez předchozího písemného souhlasu nakladatele. Neoprávněné užití této knihy bude **trestně stíháno**.

Používání elektronické verze knihy je umožněno jen osobě, která ji legálně nabyla a jen pro její osobní a vnitřní potřeby v rozsahu stanoveném autorským zákonem. Elektronická kniha je datový soubor, který lze užívat pouze v takové formě, v jaké jej lze stáhnout s portálu. Jakékoliv neoprávněné užití elektronické knihy nebo její části, spočívající např. v kopírování, úpravách, prodeji, pronajímání, půjčování, sdělování veřejnosti nebo jakémkoliv druhu obchodování nebo neobchodního šíření je zakázáno! Zejména je zakázána jakákoliv konverze datového souboru nebo extrakce části nebo celého textu, umístování textu na servery, ze kterých je možno tento soubor dále stahovat, přitom není rozhodující, kdo takovéto sdílení umožnil. Je zakázáno sdělování údajů o uživatelském účtu jiným osobám, zasahování do technických prostředků, které chrání elektronickou knihu, případně omezují rozsah jejího užití. Uživatel také není oprávněn jakkoliv testovat, zkoušet či obcházet technické zabezpečení elektronické knihy.



Věnuji své ženě.

Doc. MUDr. Kamil Vysloužil, CSc.

KOMPLEXNÍ LÉČBA NÁDORŮ REKTA

Spolupracoval:

MUDr. Karel Cwiertka, Ph.D.

Recenze:

Prof. MUDr. František Antoš, CSc.

Prof. MUDr. Jan Žaloudík, CSc.

© Grada Publishing, a.s., 2005

Cover Photo © profimedia.cz/CORBIS, 2005

Vydala Grada Publishing, a.s.,

U Průhonu 22, Praha 7

jako svou 2281. publikaci

Odpovědná redaktorka PaedDr. Lenka Šámalová

Obrázky dodal autor

Kresby podle podkladů autora zhotovila Ivana Perůtková

Sazba a zlom Jan Šístek

Počet stran 196

Vydání první, Praha 2005

Výtiskly Tiskárny Havlíčkův Brod, a. s.,

Husova 1881, Havlíčkův Brod

Kniha vznikla v rámci grantu IGA MZ ČR č.j. NC 7499-3/2003.

Názvy produktů, firem apod. použité v knize mohou být ochrannými známkami nebo registrovanými ochrannými známkami příslušných vlastníků, což není zvláštním způsobem vyznačeno.

Postupy a příklady v této knize, rovněž tak informace o léčích, jejich formách, dávkování a aplikaci jsou sestaveny s nejlepším vědomím autorů. Z jejich praktického uplatnění však pro autory ani pro nakladatelství nevyplývají žádné právní důsledky.

Všechna práva vyhrazena. Tato kniha ani její část nesmějí být žádným způsobem reprodukovány, ukládány či rozšiřovány bez písemného souhlasu nakladatelství.

ISBN 80-247-0628-8 (tištěná verze)

ISBN 978-80-247-6212-8 (elektronická verze ve formátu PDF)

© Grada Publishing, a.s. 2011

Obsah

Předmluva	7
1 Úvod	9
2 Anatomické poznámky	11
2.1 Cévní zásobení rekta	12
2.2 Inervace rekta	15
2.3 Chirurgická topografie malé pánve	17
3 Stanovení diagnózy	21
3.1 Předoperační vyšetření	21
3.1.1 Vyšetření tumoru rekta	21
3.1.2 Detekce vzdálených metastáz	29
3.1.3 Další předoperační vyšetření	31
3.2 Peroperační vyšetření	32
4 Klasifikace maligních nádorů rekta	35
4.1 Patologickoanatomické vyšetření preparátu	35
4.2 Klinickopatologická klasifikace	40
5 Terapie maligního nádoru rekta	43
5.1 Chirurgická léčba	43
5.1.1 Historický přehled	43
5.1.2 Příprava nemocného k operaci	56
5.1.3 Přední dolní resekce rekta sec. Dixon	57
5.1.4 Abdominoperineální amputace rekta sec. Miles	67
5.1.5 Lokální operace tumorů rekta	72
5.1.6 Laparoskopické operace tumorů rekta	78
5.1.7 Radikalita lymfadenektomie	82
5.1.8 Paliativní operace tumorů rekta	86
5.2 Radioterapie	87
5.2.1 Vývoj léčby zářením	87
5.2.2 Základní poznatky z radiobiologie	89
5.2.3 Radioterapeutické techniky	90
5.2.4 Plánování léčby zářením	96
5.2.5 Současné postavení radioterapie v léčbě zhoubných nádorů rekta	99
5.2.6 Postradiační reakce	104

5.3	Chemoterapie	107
5.3.1	Úvod	107
5.3.2	Přehled cytostatik používaných v léčbě karcinomu rekta	107
5.3.3	Přehled nežádoucích účinků cytostatické léčby	111
5.3.4	Současné indikace chemoterapie	112
5.4	Kombinace chemoterapie a radioterapie	119
5.5	Nové možnosti systémové terapie karcinomu rekta	120
5.5.1	Inhibice angiogeneze a inhibice infiltrativního růstu	120
5.5.2	Inhibice receptorů s tyrozin kinázovou aktivitou	121
5.5.3	Inhibice farnesyltransferázy (ras)	121
5.5.4	Inhibitory cyklin-dependentních kináz, cílová imunoterapie, genová terapie	122
6	Lokoregionální recidivy tumorů rekta	125
7	Metastázy tumorů rekta, resp. kolorekta	133
7.1	Metastázy jaterní	133
7.1.1	Vyšetřovací metody	133
7.1.2	Chirurgická léčba jaterních metastáz	137
7.1.3	Synchronní jaterní metastázy	143
7.1.4	Mnohočetné metastázy v játrech	145
7.1.5	Neresekabilní jaterní metastázy	147
7.1.6	Recidivy jaterních metastáz	152
7.1.7	Paliativní léčba jaterních metastáz	154
7.2	Plicní metastázy kolorektálních tumorů	161
7.3	Méně časté lokalizace metastáz kolorektálních tumorů	166
8	Maligní nádory řitního kanálu	173
9	Vlastní zkušenosti	181
10	Závěr	191
	Rejstřík	193

Předmluva

Tvář chirurgie se v posledních desetiletích velmi výrazně změnila. Rozvoj endoskopie, sonografie a rentgenologie, ale i dalších oborů medicíny významně ovlivnil profil práce chirurga. Řada diagnosticko-terapeutických algoritmů doznala změn a mnoho postupů bylo modifikováno či nahrazeno minimálně invazivními metodami. O to více je dnes akcentován význam naší práce v onkochirurgii. Chirurgie se účastní na diagnostice a terapii více než dvou třetin onemocnění zhoubnými nádory a chirurgická léčba je nedílnou součástí kombinované onkologické terapie i paliativní péče o onkologicky nemocné. U drtivé většiny solidních nádorů je operace podstatnou součástí léčby, v určitých případech vysoce důležitou, či rozhodující pro osud nemocného.

Díky systematicky vedenému Národnímu onkologickému registru (NOR) má Česká republika, jako jedna z nemnoha zemí, velmi přesnou databázi zhoubných nádorů. Incidence všech zhoubných nádorů u nás v posledních dvou dekáдах (1980–2000) prudce narůstá, zatímco mortalita se zvyšuje jen málo. V roce 1980 byla absolutní incidence 37 133, v roce 2000 pak 59 514. V roce 1980 byla absolutní mortalita 26 576, v roce 2000 jen 28 539. K poklesu incidence a mortality došlo pouze u zhoubných nádorů žaludku. Incidence nádorů tlustého střeva, konečníku, prsu a prostaty prudce narostla, incidence nádorů plic je pro obě pohlaví zhruba stacionární. Jen mírné zvyšování mortality dokladuje jisté úspěchy v léčbě a záchyt nádorů méně pokročil v kurabilních stádiích. Přestože záchyt nádorů v kurabilních stádiích se významně nezlepšil, jen nepatrný nárůst mortality dokladuje úspěchy v léčbě. Údaje za rok 1999 s uvedením procent ze všech případů zhoubných nádorů jsou následující: muži – incidence 32,7, mortalita 35,8; ženy – incidence 25,2, mortalita 31,3.

Kolorektální karcinom je nejčastějším zhoubným nádorem gastrointestinálního traktu, karcinom rekta je pak nejčastější lokalizací zhoubného bujení na tlustém střevě a rektu. Incidence kolorektálního karcinomu a s ním spojená úmrtnost v České republice patří mezi nejvyšší na světě. To vše ukazuje na neobyčejně vysoký zdravotní, ale i sociálně ekonomický význam karcinomu rekta. Od popisu Milesovy abdominoperineální exstirpace rekta uplynulo téměř sto let. Chirurgie karcinomu rekta ušla za tuto dobu dlouhou cestu a přes pokroky v radiochemoterapii si stále zachovává na tomto poli dominantní roli. Nejdůležitějším pokrokem posledních desetiletí bylo zavedení a rozšíření totální mezorektální excize. Chirurg a jeho operační technika dnes představují nezávislý prognostický faktor u tohoto onemocnění. Systematické zlepšování kvality práce chirurga tak má bezprostřední vliv na osud a přežívání nemocných s karcinomem rekta.

Předložená monografie shrnuje dlouholeté osobní zkušenosti autora a jeho spolupracovníků a konfrontuje je s rozsáhlým odborným písemnictvím. V knize naleznete bezpochyby poučení a další podmínky pro svou práci všichni, kdo se o tuto problematiku zajímají.

1 Úvod

Od doby prvních dekompresních operací se léčení nádorů konečníku dramaticky změnilo. Podobně jako v jiných oborech střídá období stagnace období bouřlivého nadšení a rozvoje. V 19. století problematice nádorů rektu věnují chirurgové značnou pozornost a jsou publikovány četné operační postupy, které se již zaměřují na odstranění rektu s nádorem, a to cestou perineální či abdominální. Vrcholem tohoto bouřlivého rozvoje oboru je bezesporu práce W. E. Milese v roce 1908, která vytyčila standardy radikality chirurgické léčby maligních nádorů konečníku. Milesova abdominoperineální amputace rektu byla obecně přijatá a bez větších změn měla až do 60. let 20. století výsadní postavení v léčbě maligního nádoru konečníku. Šedesátá až osmdesátá léta 20. století jsou ve znamení plejády operačních postupů, které lze nazvat obdobím sfinkter šetřících operací a které je korunováno technikou nízkých anastomóz pomocí staplerů. Tyto převratné změny v chirurgii rektu, respektující onkologická kritéria a zachovávající pasáž *per vias naturales*, pravděpodobně znamenají limit chirurgických úspěchů v chirurgii nádorů konečníku. Poslední dvacetiletí, které je charakterizováno jen drobnými korekcemi operační techniky a taktiky, ale dosáhlo minimalizace operační letality a morbidity. Rozvoj miniinvazivní chirurgie obohatil chirurgickou léčbu anorektálních nádorů. Běžné jsou transanální resekce tumorů rektu pomocí operačního rektoskopu a také laparoskopická technika se stala součástí chirurgie rektu. Současně se však ukázalo, že chirurgická léčba nemůže již radikálněji změnit výsledky léčení nemocných s tumorem rektu. Toto období je ale hlavně obdobím intenzivního rozvoje interdisciplinární spolupráce při léčení zhoubných nádorů konečníku. Do popředí se dostává chemoradioterapie, která významně zlepšuje výsledky léčení nemocných po radikální operaci tumoru, snižuje počet neresekabilních tumorů a ovlivňuje léčení kolorektálních metastáz. Významnou roli v komplexní léčbě nádorů konečníku hrají vyšetřovací metody, jejichž výsledky umožňující přesnou diagnostiku ovlivňují taktiku léčení nemocných. A tak se nelze divit, že z dnešního pohledu očekává komplexní léčba nádorů konečníku výrazné zlepšení dlouhodobých výsledků od nechirurgických oborů.

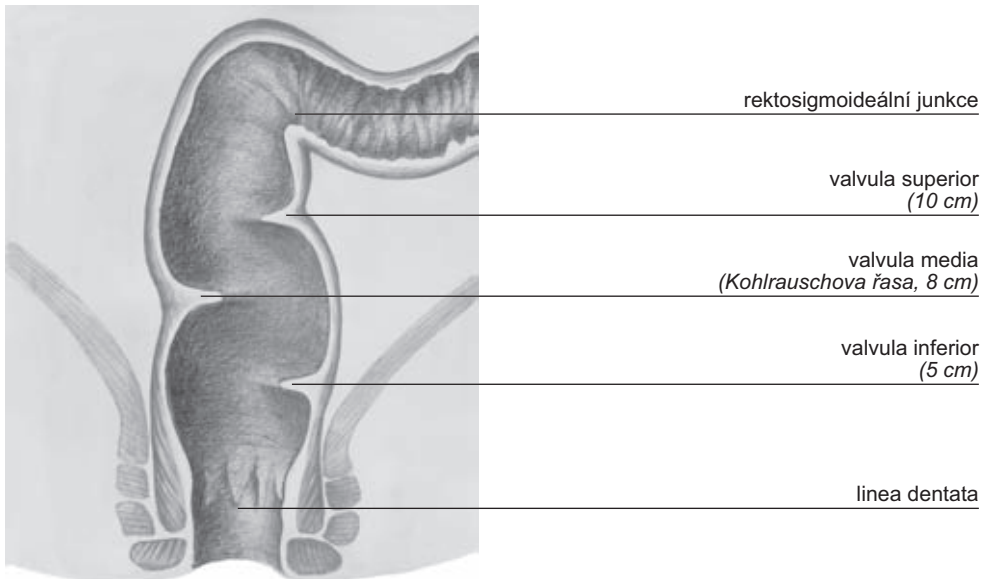
Monografie, kterou otvíráte, nemá ambice stát se standardou léčení nádorů rektu. Autoři pouze doufají, že kolegyním a kolegům zabývajícím se touto problematikou dá podněty k zamyšlení, jak dál zlepšovat výsledky léčení tohoto závažného onemocnění.

2 Anatomické poznámky

Rektum je anatomicky definováno jako terminální část tlustého střeva, sahající od rektosigmoideální junkce v úrovni třetího sakrálního obrátle k anorektální linii (linea dentata). Proti rektu je střevní průsvit rektosigmoideální junkce podstatně zúžený. Při rektoskopii je patrná plicia rectoromana s následnou ostrou angulací lumina (obr. 2.1).

Při operaci je ovšem někdy obtížné stanovit přesně lokalizaci rektosigmoideálního přechodu. Při lokalizaci lézí v této oblasti radí Morgan a Lloyd-Davies orientaci podle promontoria: Leží-li tumor při narovnaném střevě podél páteře právě bezprostředně nad a pod promontoriem, jde o rektosigmoideum [1, 12, 13].

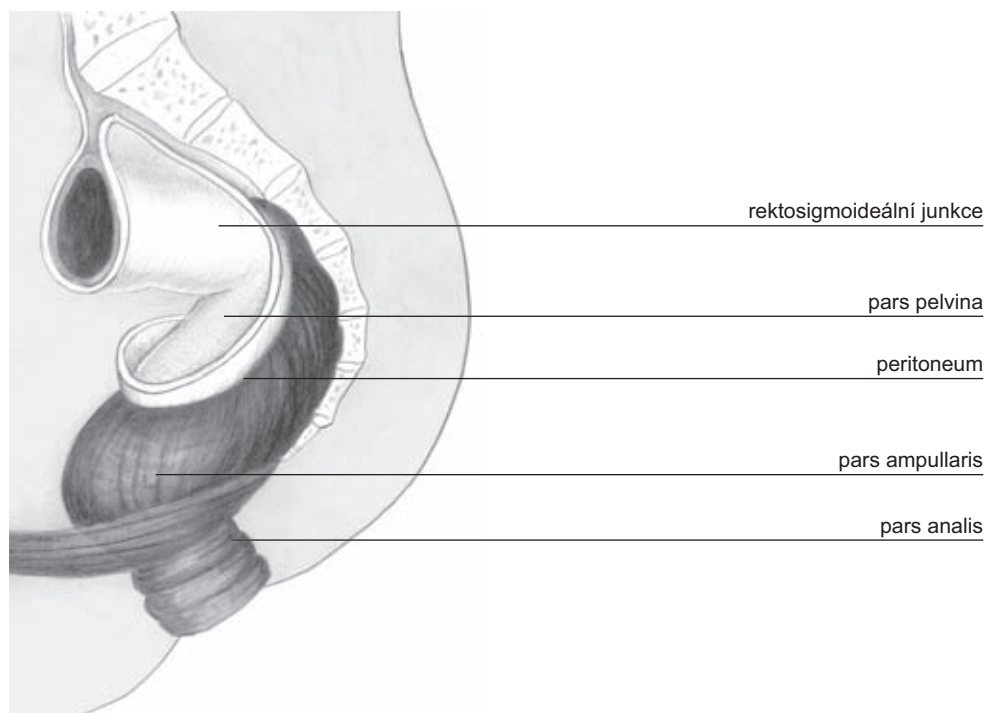
Rektum je ve svém průběhu zakřiveno jak v rovině frontální, tak sagitální, tvořící jakousi naznačenou spirálu, je zavzato do sakrokokyceálního vyhloubení, prochází přes diafragma pelvis a směřuje do análního kanálu. Jelikož ohraničení horní úrovně rekta činí někdy potíže vzhledem k variabilnímu a někdy excentrickému peritoneálnímu ohbí, je délka rekta měřena od linea dentata po třetí sakrální obratel. Rektum má v průměru délku 15 cm a rektosigmoideum má v průměru délku 3 cm [1, 2]. Klasické dělení terminální části tračníku na rektum a rektosigmoideum je v současné chirurgické terminologii již méně užíváno. Někteří autoři klinických oborů uvádějí dělení aborálních 18 cm na rektum nad Douglasovou řasou (horní rektum) a na rek-



Obr. 2.1 Podélný řez rektem

tum pod Douglasovou řasou (dolní rektum). Peritoneální řasa Douglasova prostoru je anatomicky situována do vzdálenosti 8–10 cm od perinea (obr. 2.2).

Klasické dělení rekta popisuje tři části. Ve své horní třetině má rektum peritoneální kryt vyjma partis posterior. Ve střední třetině může být kryta peritoneální řasou část přední stěny rekta, kdežto dolní třetina rekta je již vždy uložena zcela extraperitoneálně. Dělení není pouze popisné, má mimořádný význam z hlediska chirurgické techniky a prognózy tumorů lokalizovaných v těchto částech rekta. U mužů je přední plocha rekta v kontaktu s močovým měchýřem, semennými váčky, prostatou a močovou trubicí, u žen pak s dělohou a pochvou [17, 19, 20].



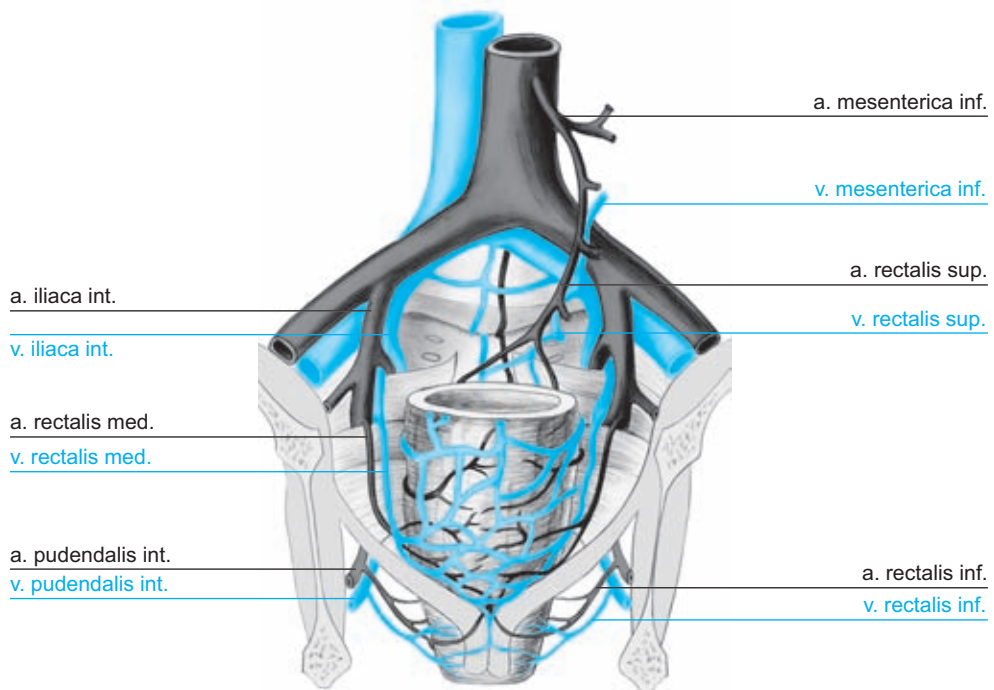
Obr. 2.2 Části rekta a jeho zakřivení v sagitální rovině

2.1 Cévní zásobení rekta

Hlavní tepna rekta

Nepárová arteria rectalis superior je terminální větví arteria mesenterica inferior (obr. 2.3). V oblasti středního rekta arteria rectalis superior vytváří četné kolaterály s párovými arteriae rectales (haemorrhoidales) mediales a s arteriae rectales (haemorrhoidales) inferiores a tím sekundárně s větvemi arteria iliaca interna a arteria

iliaca externa [8, 16]. Grinnel a Hiatt [16] jednoznačně prokázali, že celé rektum má adekvátní krevní zásobení po ligatuře dolní mezenterické tepny. Při současném pojetí radikality ztratil „Sudeckův kritický bod“ na svém někdejší významu [24].



Obr. 2.3 Cévní zásobení rekta

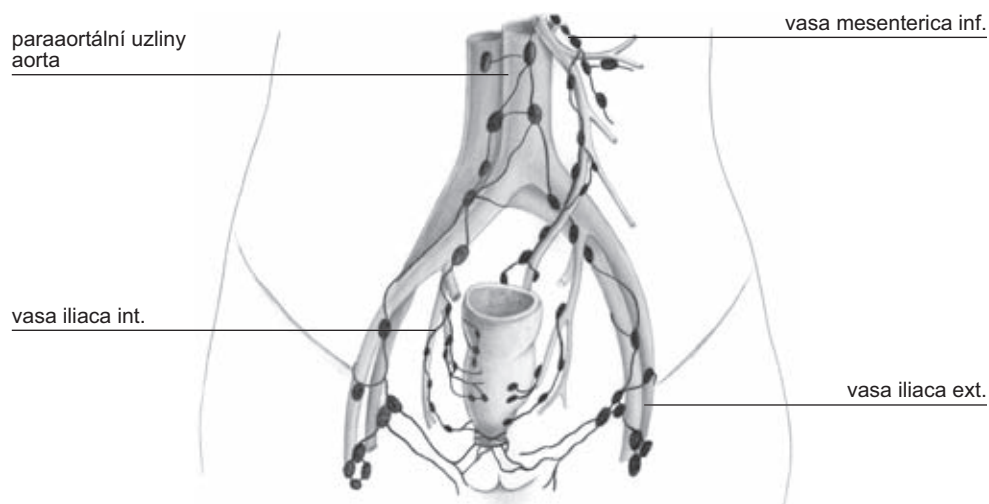
Venózní systém

Má dvě cesty: Z orálního úseku rekta přes horní rektální žílu je žilní krev odváděna do portálního řečiště cestou vena mesenterica inferior. Střední a dolní rektální žíly odvádějí žilní krev přes ilický žilní systém do dolní duté žíly. Vzhledem k tomu, že většina hematogenních metastáz je nalezena v játrech, považujeme síť horní rektální žíly za prvoradou. Nalezené systémové metastázy (plíce, CNS) ukazují však, že nelze význam horní rektální žilní drenáže přeceňovat [1, 4, 17, 18].

Lymfatický systém

Lymfatická síť rekta se dělí na dvě teritoria, jejichž rozdělení je dáno třetí Houstonovou chlopní (obr. 2.4). Toto dělení je podloženo embryologickým vývojem. Horní rektum (endodermální list) má cévní zásobení ze systému abdominálního, zatímco dolní rektum (ektodermální list) ze systému pelvi-pariétálního.

1. Dolní lymfatický pedikl, ganglia inguinální, sakrální a ilická. Primární kolektory pokračují lymfatickou sítí dvou dolních hemoroidálních pediklů do inguinálních



Obr. 2.4 *Lymfatické šíření karcinomu rekta*

ganglií. Jde o drenáž oblasti laterálních sakrálních tepen zaujímající teritorium až po promontorium a o oblast arteria pudendalis interna, která sahá až po odstup vnitřní ilické tepny.

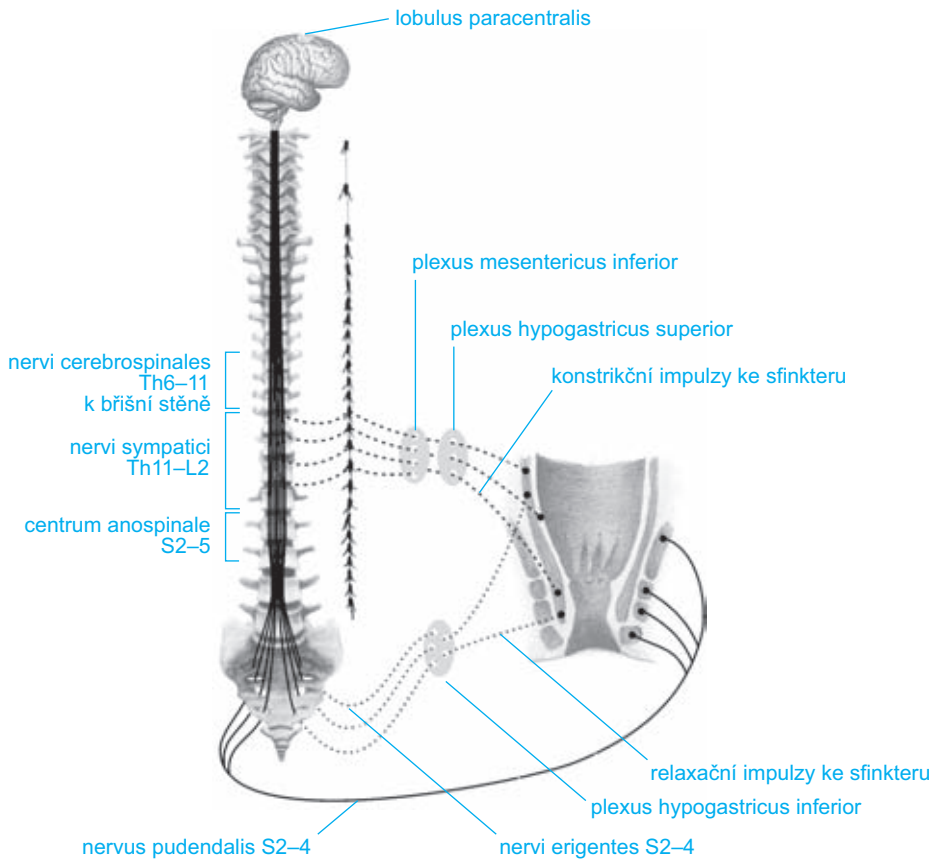
2. **Střední lymfatický pedikl** drénuje oblast střední rektální tepny až po ganglion hypogastricum. Tento pedikl je spojen s horním prostorem pelvi-rektálním a s oblastí arteria sacralis mediana, která sahá až po promontorium.
3. **Horní lymfatický pedikl** – abdominální – vzniká spojením všech mukózních lymfatických sítí dolního i horního rekta s uzlinovými spojkami intraparietálními (Gorotovy lymfatické uzliny) a s uzlinovými spojkami extraparietálními – pararektálními (Cuneovy lymfatické uzliny). V průběhu vasa rectalis superior nacházíme lymfatické uzliny Mondorovy, v oblasti odstupu arteriae sigmoideales jsou lokalizovány lymfatické uzliny Cuneovy. Vzdálené lymfatické kolektory jsou v oblasti odstupu arteria colica sinistra z arteria mesenterica inferior (podle Jamieson-Doobsona) nebo na počátku arteria mesenterica inferior (Moynihanovy lymfatické uzliny). Tyto lymfatické cesty končí v uzlinách paraaortálních, nebo sledují vena mesenterica inferior, a pak končí v uzlinách retropankreatických či paraportálních na soutoku žíly lienální, dolní a horní mezenterické v žílu vrátnicovou [5, 8, 16, 19, 23].

Horní třetina rekta má tedy hlavní lymfatickou drenáž probíhající podél arteria rectalis superior a arteria mesenterica inferior do paraaortálních lymfatických uzlin. Menší význam má pak lymfatická drenáž podél vena rectalis superior a pak podél vena mesenterica inferior směřující do paraportálních lymfatických uzlin. Pro dolní dvě třetiny rekta existují dva lymfatické systémy. I pro dolní třetiny rekta je převažující drenáž lymfatickým systémem podél vasa rectalis superior a vasa mesenterica inferior. Laterální lymfatická drenáž podél vasa rectalis media směřuje podél vasa iliaca

interna do lymfatických uzlin podél vasa iliaca communis. Četné studie využívající lymfoscintigrafii demonstrují komunikace mezi lymfatickými uzlinami podél vasa mesenterica inferior a vasa iliaca interna [14, 15, 18, 21]. Aborální třetina rekta nad linea dentata je drénována převážně cestou lymfatického systému podél vasa rectalis media a rectalis inferior do vnitřních ilických lymfatických uzlin. Šíření maligních buněk z této lokalizace může být nalezeno také v lymfatickém systému podél vasa rectalis superior a vasa mesenterica inferior. Aborálně od linea dentata směřuje lymfatická drenáž podél vasa rectalis inferior do povrchních inguinálních uzlin. Lymfangiografie ukázaly u žen lymfatickou drenáž rekta směřující do lymfatických uzlin podél cévních svazků ženských reprodukčních orgánů [3, 21, 23]. Detailní anatomické studie se zaměřily na diseminaci maligního tumoru rekta lymfatickým systémem s cílem posoudit vliv radikální en bloc provedené pelvické lymfadenektomie na přežívání nemocných. Gabriel et al. [9] provedli detailní disekci a anatomické zmapování lymfatických uzlin u 100 nemocných s karcinomem rekta. Metastázy v lymfatických uzlinách byly nalezeny u 62 % nemocných. Šlo o postupné metastazování – progresi tumoru – do perirektálních uzlin, pak podél vasa rectalis superior a konečně do uzlin probíhajících podél vasa mesenterica inferior. Jen v jednom případě byly metastázy nalezeny v uzlinách proximální mezenterické ligatury, přestože nebyly nalezeny metastázy v uzlinách periferních etáží. Výskyt metastáz ve vzdálených lymfatických uzlinách bez postižení perifernějších lymfatických etáží je však v dalších studiích častější, Wood a Wilkie udávají 12 % a Grinnell 17 % [14, 26]. Grinnellova studie také ukázala, že více než polovina lymfatických uzlin s metastázami karcinomu rekta byly lymfatické uzliny lokalizované do 3 cm od primárního tumoru. Z této studie je očividné, že široká resekce lymfatické tkáně musí být nutná k odstranění postižených či potencionálně postižitelných regionálních uzlin. Retrográdní diseminace či invaze tumoru aborálně stěnou rekta byly objeveny zcela ojediněle. Retrográdní metastazování lze patrně nalézt na podkladě embolie tumorózních buněk jako výsledek blokády primární lymfatické drenáže [4, 9, 10, 15, 25]. Šíření maligních nádorů rekta směrem aborálním ve stěně rekta sledovali Grinnell a Gilchrist [11, 15]. U 5 % vyšetřovaných preparátů našli šíření tumoru mukózní lymfatickou sítí pod resekční linii, která byla 2 cm aborálně od tumoru. Sauer a Bacon se zaměřili na možnost šíření maligního tumoru laterálně podél střední rektální tepny. Aplikovali *in vivo* Evansovu modř do submukózy dolního rekta a prokázali komunikaci lymfatického systému rekta podél vasa rectalis media s lymfatickým systémem dna pánevního, levátorů a reprodukčních orgánů [1].

2.2 Inervace rekta

Nervi sympatici zásobující rektum vycházejí z posledních hrudních a horních lumbálních segmentů míchy (obr. 2.5). Vytvářejí plexus hypogastricus superior, který se dělí na tři větve. Střední navazuje na distální část plexus aorticus. Dvě laterální větve vycházející z lumbálních sympatických ganglií vytvářejí hypogastrický (presakrální) nerv. Tento se na úrovni promontoria rozdělí na nervus hypogastricus dexter a sinister,



Obr. 2.5 *Inervace rektu; mechanismus defekace a kontinence*

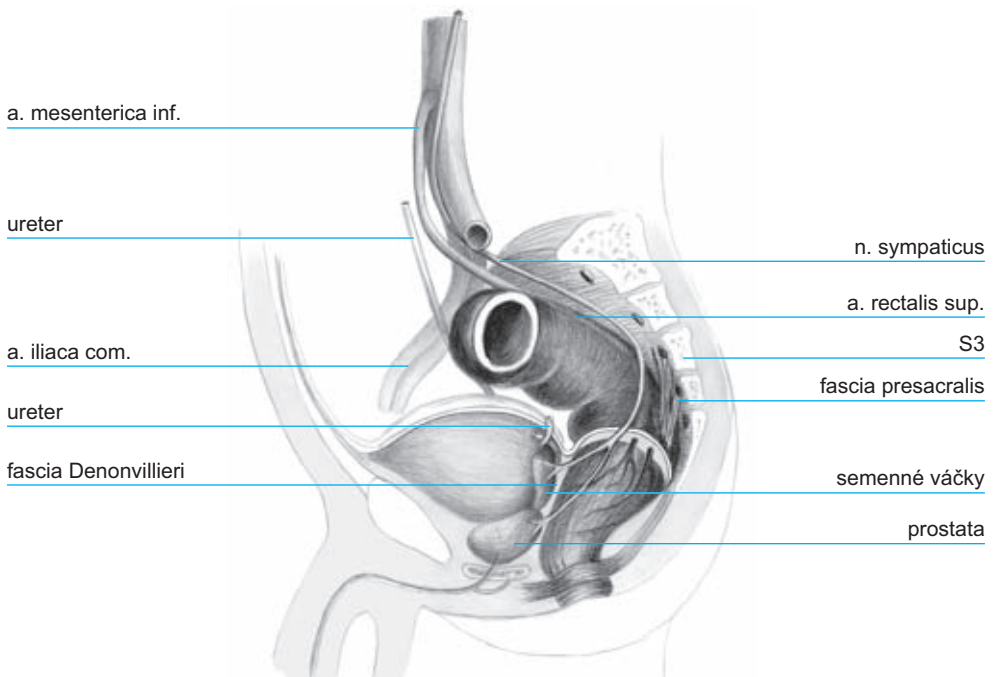
které pokračují podél pravé či levé strany malé pánve jako spojení do plexus hypogastricus inferior (plexus pelvinus). Plexus pelvinus je terminální síť sympatických a parasympatických vláken uložená po obou stranách rektu a před ním. Ganglia pelvina v plexus hypogastricus inferior jsou začátkem postgangliových vláken směřujících k rektu. Nervi parasympatici přicházejí do hypogastrických ganglií z druhého, třetího a čtvrtého sakrálního kořene. Nervová vlákna se spojují v nervi erigentes, které procházejí přes hypogastrická ganglia a společně s vlákny sympatiku směřují k cílovým orgánům v malé pánvi. Mimo rektum jsou cílovými orgány plexus hypogastricus všechny orgány malé pánve.

Nervi rectales inferiores, větve nervus pudendus (S2, S3, S4), jdou skrze fossa ischiorectalis podél korespondujících cév a zásobují řitní svěrač; současně vedou senzitivní vlákna do kůže okolí řiti a také ze sliznice řitního kanálu [1, 17, 19, 20].

2.3 Chirurgická topografie malé pánve

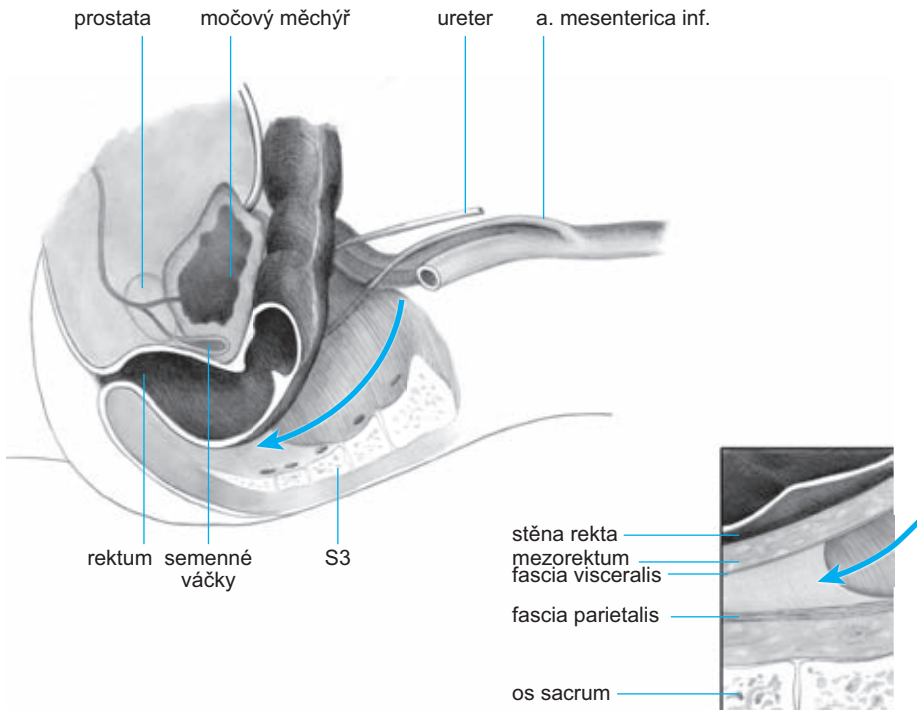
Znalost topografických vztahů rekta k okolním orgánům v malé pánvi je předpokladem přesné preparace při operaci (obr. 2.6). Anatomické poměry v oblasti rekta, které je uloženo intraperitoneálně, jsou peroperačně většinou vizuálně přehledné. Po mobilizaci sigmoidea lze spolehlivě v retroperitoneu určit průběh levého močovodu, vasa ovarica či spermatica, průběh vasa iliaca communis a v oblasti promontoria plexus hypogastricus. Následná retroperitoneální mobilizace mezosigmoidea přes střední čáru (orientace podle aorty a páteře) umožní dostatečné ohraničení horního lymfatického pediklu, vasa rectalis superior. Dostatečná mobilizace mezosigmoidea usnadní před promontoriem ostře proniknout v avaskulární zóně do retrorektálního prostoru.

Extraperitoneálně je rektum ohraničeno viscerální rektální fascií, fascia propria, která jako tenká vrstva pokrývá mezorektum a přechází na přední stěnu rekta. Viscerální list tvoří důležitou bariéru pro diseminaci tumorů rekta. Retrorektálně na dolním rektu (na úrovni anorekta) fascia visceralis splývá s Waldeyerovou fascií. Jde o úroveň S4, kde se rektum zatáčí dopředu a Waldeyerova fascie rektum fixuje k sakru. Waldeyerova fascie, navazující na levator ani, presakrálně pokračuje jako parietální rektální fascie. Parietální list (parietální pelvická fascie, parietální list presakrální fascie) pokrývá povrch os sacrum, os coccygeum a svalů přilehlého dna



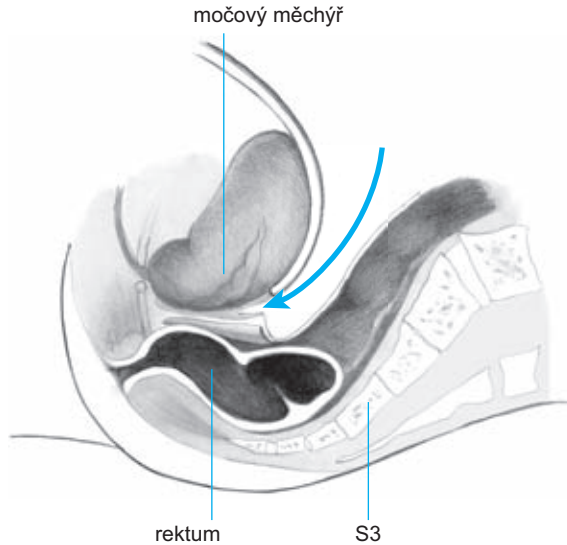
Obr. 2.6 Topografie malé pánve u muže

pánevního. V avaskulárním prostoru mezi viscerálním a parietálním listem presakrální fascie probíhají nervi hypogastrici, které lze vizuálně identifikovat při ostré preparaci (obr. 2.7). Jak bylo uvedeno výše, viscerální rektální fascie extraperitoneálně posterolaterálně ohraničuje mezorektum. Anatomicky je název „mezorektum“ nepřesný. V chirurgické literatuře se tento termín běžně používán pro tukovou tkáň obklopující jako polštář rektum, v které probíhají cévní a lymfatické svazky zásobující rektum, vasa rectalis superior a vasa rectalis media. Mezorektum začíná od promontoria jako pokračování mezosigmoidea a končí na Waldeyerově fascii, tedy na dně pánevním. Laterálně nacházíme v mezorektu pevnější vazivové struktury, obkružující vlákna autonomních nervů, která přicházejí k rektu z pelveského plexu. Tyto struktury jsou známy jako laterální ligamenta či paraprokcia a spojují stěnu malé pánve s mezorektem. Při totální excizi mezorekta je doporučována resekce laterálních ligament s následnou ligaturou tak, aby byla zachována integrita mezorekta a byly ligovány jen nervové pleteně inervující rektum. Podobně i ostrá disekce v avaskulárním prostoru mezi parietálním a viscerálním listem presakrální fascie zachová integritu mezorekta a uchrání autonomní nervové svazky. Vpředu je fascie visceralis recti (fascia propria) tenčí než vzadu a splývá s přední stěnou rektu. Rektum je ale od pohlavních orgánů odděleno denonvillierskou fascií, která je z hlediska embryologie reziduem dvouvrstevného slepého vaku peritonea (obr. 2.8). Denonvilliers popsal prostatoperitoneální fascii u mužů, ekvivalentní vrstvu lze však najít i u žen – fascie rectovaginalis. Vzhle-



Obr. 2.7 *Zadní disekce mezorekta*

dem k tomu, že vývojově jde o zbytek slepého peritoneálního výběžku, lze sledovat u dennonvillierské fascie jednu vrstvu adheující k semenným včkm a prostat a druhou vrstvu nalhající tsn na pedn plochu rekta.



Obr. 2.8 *Pedn disekce u mue mezorekta*

Literatura

1. Bacon HE. Cancer of the colon, rectum and anal canal. Philadelphia: Lippincott; 1964.
2. Baumel H, Fabre JM. Surveillance des cancers colo-rectaux opers. R Med Gn 1994; 8: 41–46.
3. Block I, Enquist I. Lymphatic studies pertaining to local spread of carcinoma of the rectum in females. Surg Gynecol Obstet 1961; 112:41–46.
4. Cepek Z. Pooperan implantan metastzy pi rakovin tlustho steva a konenku. Rozhl Chir 1976; 55:269–273.
5. Collier F, Kay E, MacIntyre R. Regional lymphatic metastasis of carcinoma of the rectum. Surgery 1940; 8:294–311.
6. Corman ML. Colon and rectal surgery. Philadelphia: Lippincott; 1993.
7. Drobni S. Surgery of rectal Cancer. Budapest: Akadmiai kiad; 1976.
8. Freidin J. The lateral spread of carcinoma of the rectum. Australian and New Zealand Journal of Surgery 1955; 27:1–27.
9. Gabriel W, Dukes C, Bussey H. Lymphatic spread in cancer of the rectum. Br J Surg 1935; 23:395–413.
10. Gilchrist R. Fundamental factors governing lymphatic spread of carcinoma. Ann Surg 1940; 111: 630–639.